



**CENTRE HOSPITALIER INTERCOMMUNAL
FRÉJUS - SAINT-RAPHAËL
240, avenue de Saint Lambert – CS 90110 – 83608 FRÉJUS CEDEX
Standard : 04.94.40.21.21**

**PNEUMOLOGIE - ONCOLOGIE THORACIQUE – ALLERGOLOGIE
TROUBLES RESPIRATOIRES DU SOMMEIL – TABACOLOGIE
Bat A – 6^{ème} étage**

Mme PIROCHE MARIE
636 AV MARGUERITE AUDOUX
83700 SAINT RAPHAEL

Fréjus, le vendredi 31 juillet 2020

POLE MEDECINE

Chef de pôle :
Dr F. MAAMAR

Cade de pôle :
Mme V BERGONDI

Destinataire principal :
Dr. LOMBARD MARIANNE
Copie à :
Dr. DELONCA PATRICK

PNEUMOLOGIE

Responsable d'unité :
Dr M. ROA
Responsable d'Unité
RPPS:10003412334

Réf. : DB/LL
IPP : 322522
Dossier : 120246500
Date : 29/07/2020

FIBROSCOPIE BRONCHIQUE

Praticien Hospitalier :
Dr D. BOUDOUMI
RPPS:10003428868

Date de l'examen :
Mme PIROCHE née GLEREAN Marie
Née le 02/07/1951
Opérateur : **BOUDOUMI Djilali**

Praticien Hospitalier :
Dr J.P. KRAEMER
RPPS:10003988309

Assistant spécialiste :
Dr F. CEREAL
RPPS : 10101788098

Fibroscope : Choisissez un élément.
Anesthésie : locale
Passage : Narine droite
Indication : crachats hémoptoïques

TABACOLOGIE

Dr E. URBAN-KRAEMER
RPPS:10002463213

Dr J. ALLOUCHE
RPPS:10003386074

EXAMEN

Cadre de santé
Mme L. SAGOT

Secrétariat Pneumologie :
Tel : 04.94.40.21.75
Tel : 04 94 58- 87 75
Fax : 04.94.17.79.05

Secrétariat Tabacologie :
Tel 04 94 17 79 63

Mail : pneumo-sec@chi-fsr.fr

La zone de transition entre le rhino-pharynx à l'oropharynx est marquée par la présence de formation polyploïde d'aspect lisse, saignant au contact, qui nécessite un avis spécialisé ORL.

Cordes vocales : mobiles
Trachée : RAS
Caréna : Fine et tranchante
Arbre bronchique droit et Arbre bronchique gauche : muqueuse dans son ensemble légèrement inflammatoire, fragile mais absence de trace de sang ou de saignement actif.
Tous les orifices, segmentaires et sous-segmentaires, aussi bien à droite qu'à gauche paraissent libres.
Sécrétion muqueuse.

BIOPSIE : NON
CYTOLOGIE : OUI
BK : OUI
BACTERIOLOGIE : oui

Nom : PIROCHE née GLEREAN
Prénom : Marie
Date de naissance : 02/07/1951



CENTRE HOSPITALIER INTERCOMMUNAL

PRÉFECTURE SAINT-RAPHAËL

248, avenue de Saint Lambert - CS 90110 - 83608 FRÉJUS CEDEX

Standard : 04.94.40.21.21

322522

Page 2 sur 2

PNEUMOLOGIE - ONCOLOGIE THORACIQUE - ALLERGLOGIE

TROUBLES RESPIRATOIRES DU SOMMEIL - TABACOLOGIE

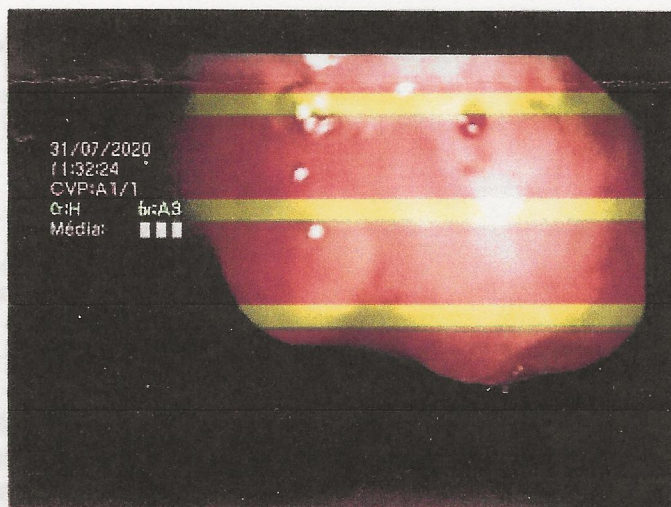
SRJA - 5^{ème} étage

CONCLUSION :

Absence de saignement actif, absence de trace de sang en endobronchique. Cependant au niveau de la zone de transition entre le rhinopharynx et l'oropharynx, présence de formation polyploïde qui nécessite un avis spécialisé d'un ORL.

La patiente connaît déjà Dr DELONCA pour la poursuite des investigations.

Fréjus, le vendredi 31 juillet 2020



Dr BOUDOUMI Djilali

Document validé par Dr Djilali BOUDOUMI

Fibroscope : Choix d'un client
Amortisseur : locale
Passage : Narine droite
Indicateurs : crachats hémoptoïques

La zone de transition entre le rhinopharynx et l'oropharynx est marquée par la présence de formation polyploïde d'aspect rose, saignant au contact, qui nécessite un avis spécialisé ORL.

EXAMEN

Cartes vocales : mobiles
Trachée : RAS
Cordons : fins et tranchants
Arbre bronchique droit et arbre bronchique gauche : muqueuse dans son ensemble légèrement épaissie, fragile mais absence de trace de sang ou de saignement actif.
Tous les orifices, segmentaires et sous-segmentaires, aussi bien à droite qu'à gauche paraissent libres.
Sécrétion muqueuse.

BIOPSIE : NON
CYTOLOGIE : OUI
BK : OUI
BACTÉRIOLOGIE : OUI