

CENTRE DES MALADIES DE L'APPAREIL DIGESTIF
ENDOSCOPIE DIGESTIVE - PROCTOLOGIE

831079280001201

DOCTEUR Radu LAZAR

MEDECIN CONVENTIONNE
MEMBRE STE FR. ENDOSCOPIE DIGESTIVE
SPECIALISTE EN MEDECINE INTERNE
HEPATO-GASTRO-ENTEROLOGIE

N°RPPS 10005185391

Tel. : 04.89.78.03.46

VIDEO-COLOSCOPIE TOTALE

NOTRE DAME DE LA MERCI

83700 Saint-Raphaël

Saint-Raphaël, le 23/01/2024

Madame PIROCHE-GLEREAN M-MADELEINE 72 ans

Anesthésiste : DR LAVANCHY

Décontamination : Respect du protocole de nettoyage et de décontamination

Préparation : PEG, 4 litres

Qualité : bonne.

Motif : douleurs abdominales en F.I.G., recherche d'une diverticulose sigmoïdienne.

BAS FOND CAECAL : normal

VALVULE DE BAUHIN : normale

COLON DROIT : résection polype de 8 mm 'O.

ANGLE DROIT : résection d'un polype de 3 mm 'O.

COLON TRANSVERSE : normal

ANGLE GAUCHE : normal

COLON GAUCHE : diverticulose.

SIGMOÏDE : normal

RECTUM : normal

ANUS : normal

Mme **PIROCHE Marie**

Née le 02/07/1951 (GLEREAN)

Examen N° **24FF01836**

Prélevé le 23/01/2024

Reçu le 24/01/2024

Prescrit par le **Dr LAZAR RADU**

Double à : . PMSI CMER

Dr LOMBARD MARIANNE

. PMSI N.D DE LA MERCI

V. réf : 2400489

Docteur **LAZAR RADU**

127 RUE JOSEPH AUBENAS

BT F

83600 FREJUS

POLYPES COLIQUES

Ces 2 pièces d'exérèse reçues fragmentées (colon droit, angle droit) ont été étudiées sur de multiples sections. Leur nature histologique est comparable.


L'examen histologique montre des adénomes tubuleux dysplasiques. Leurs tubes glandulaires sont tassés les uns contre les autres et présentent également une nette diminution de la muco-sécrétion. Il existe une stratification cellulaire franche mais avec des atypies nucléaires modérées. Les noyaux présentent une polarité perturbée. Les mitoses sont nombreuses. Le chorion est d'allure inflammatoire.

CONCLUSION:

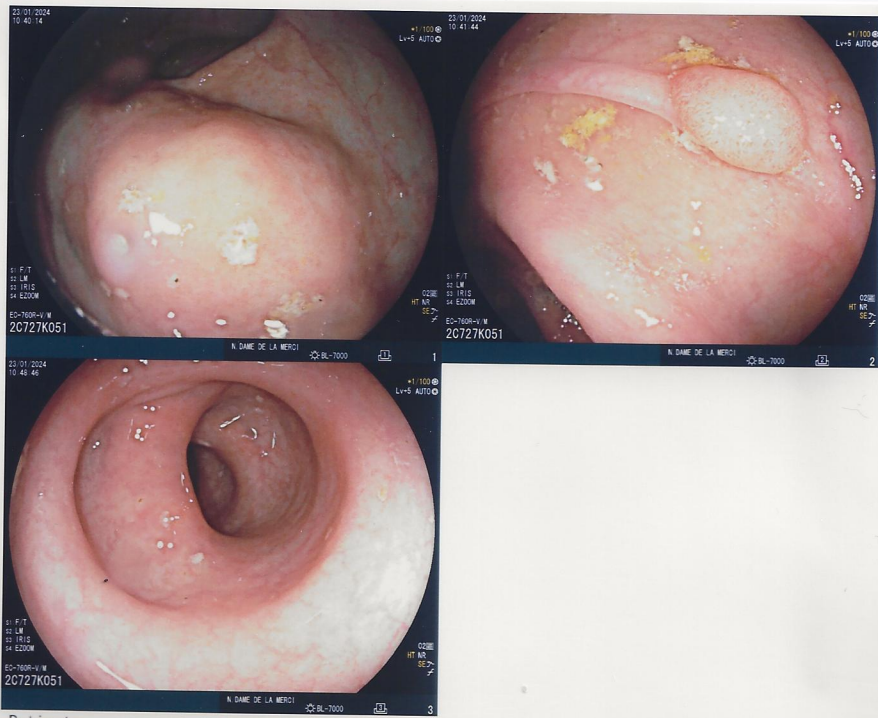
Adénomes tubuleux avec dysplasie de bas grade (dysplasie modérée).

Le 01/02/2024 10:19

Dr **BOISSY Christian**



Conformément aux textes en vigueur vos échantillons tissulaires et/ou cellulaires seront conservés pour une période réglementée puis éliminés ou utilisés ou cédés, sauf opposition de votre part à manifester auprès de notre délégué à la protection des données dpo@medipath.fr, à des fins de Recherche Scientifique, Développement Technique ou Contrôle Qualité.



Patient:

ID:

Date: 23/01/2024 10:48

CENTRE DES MALADIES DE L'APPAREIL DIGESTIF
ENDOSCOPIE DIGESTIVE - PROCTOLOGIE

831079280001201

DOCTEUR Radu LAZAR

MEDECIN CONVENTIONNE
MEMBRE STE FR. ENDOSCOPIE DIGESTIVE
SPECIALISTE EN MEDECINE INTERNE
HEPATO-GASTRO-ENTEROLOGIE

N°RPPS 10005185391

Tel. : 04.89.78.03.46

**Madame PIROCHE-GLEREAN M-
MADELEINE**

636, avenue Marguerite Audoux

83700

ST RAPHAEL

Fréjus, le 02/02/2024

Chère Madame,

Je vous prie de bien vouloir trouver, ci-joint, le compte rendu de votre examen réalisé à la Clinique NOTRE DAME DE LA MERCI, le 23/01/24.

Un contrôle colique sera nécessaire dans 3 ans, un courrier de rappel vous sera adressé.

Je vous prie de croire, Chère Madame, à l'assurance de ma parfaite considération.

Dr LAZAR

